

A Case of Posterior Mediastinum Localized Aberrant Thyroid Resected with Collar Incision

Eurasian Clinical and Analytical Medicine **Original Image**

Posterior Mediastinum Localized Aberrant Thyroid

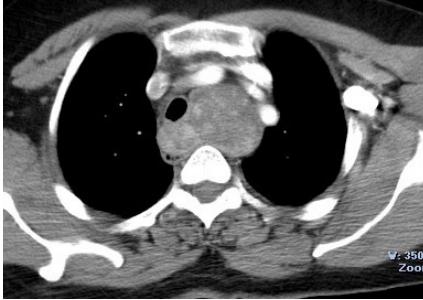
Rasih Yazkan¹, Kadir Çeviker², Mahmut Bülbül³

¹Department of Thoracic Surgery,

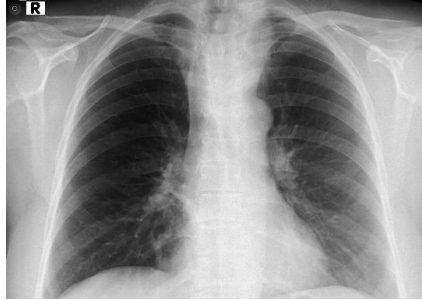²Department of Cardiovascular Surgery

³Department of General Surgery, Faculty of Medicine, Süleyman Demirel University, Isparta, Turkey

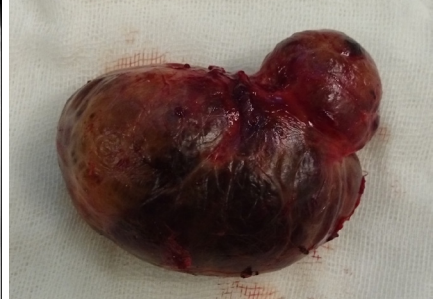Elli dokuz yaşında bayan hasta üç yıl önce multinodüler guatr nedeniyle total troidektomi operasyonu olmuş. Operasyon sonrası takiplerinde solunum sıkıntısı ve yutkunmada zorlanma şikayeti gelişmesi üzerine çekilen bilgisayarlı toraks tomografisinde posterior mediasten yerleşimli yaklaşık 55x40x70 mm boyutlarında kitle lezyonu izlenmiş ve kliniğimize yönlendirilmiştir. Bilgisayarlı toraks tomografisinde kitlenin trakeayı sağa doğru ittiği ve özofagusu bası yaptığı izlendi (Resim 1), geçmişe ait olan posteroanterior akciğer grafisinde de trakeanın sağa doğru itildiği görüldü (Resim 2). Kitle posterior mediasten yerleşimli aberran troid dokusu olarak değerlendirildi ve hastaya collar insizyonu ile total kitle eksizyonu gerçekleştirildi (Resim 3), postoperatif histopatolojik değerlendirme benign troid dokusu olarak rapor edildi. Peroperatif ve postoperatif herhangi bir komplikasyon gelişmeyen hasta sorunsuz olarak postoperatif ikinci gün taburcu edildi. Troid glandın sol posterior mediastende arkus aortun kitlenin ilerlemesini engellemesi nedeniyle daha nadir izlendiğini ve sıklıkla sağ posterior mediastende yerleştiğini görmekteyiz [1]. Bizim olgumuz sol posterior mediastende yer alması nedeniyle ve cerrahi rezeksiyonda torakotomi veya sternotomiye ihtiyaç duyulmadan collar insizyonu ile rezeksiyonunun gerçekleştirilmiş olması nedeniyle sunulmuştur.



Resim 1. Bilgisayarlı toraks tomografisinde trakeayı sağa doğru iten ve özofagusu bası yapan posterior mediasten yerleşimli kitlenin görünümü izlenmektedir.



Resim 2. Olgunun geçmişe ait posteroanterior akciğer grafisinde mediastendeki dolgunluk ve trakeadaki sağa doğru itilme izlenmektedir.



Resim 3. Kitlenin rezeksiyon sonrası görünümü.

References

1. Hasdıraz L, Bilgin M, Oğuzkaya F. Primary Posterior Mediastinal Goiter: A rare cause of dyspnea. Erciyes Medical Journal 2007;29(5):412-4.

DOI:10.4328/ECAM.52

Received : 01.04.2015

Accepted : 26.04.2015

Published Online : 28.04.2015

Printed Online : 01.05.2015

Eu Clin Anal Med 2015;3(2): DOI:10.4328/ECAM.52

Corresponding Author: Rasih Yazkan, Göğüs Cerrahisi Anabilim Dalı, Tıp Fakültesi, Süleyman Demirel Üniversitesi, Isparta, Türkiye.

GSM: +90 505 483 59 61 - **E-Mail:** drrashiyazkan@yahoo.com

How to cite this article: Rasih Yazkan, Kadir Çeviker, Mahmut Bülbül. A Case of Posterior Mediastinum Localized Aberrant Thyroid Resected with Collar Incision. Eu Clin Anal Med 2015;3(2): DOI: 10.4328/ECAM.52